Zur

Pathologischen Pigmentirung.

(Mit 3 Abbildungen.)

Inaugural-Dissertation

zur

Erlangung der Doctorwürde in der Medicin, Chirurgie u. Geburtshülfe

der medicinischen Fakultät

der Ludwigs-Maximilians-Universität zu München

unter dem Präsidium des

Herrn Prof. Dr. Otto Bollinger

vorgelegt von

Wilhelm Prausnitz
approb. Arzt.

MÜNCHEN
Akademische Buchdruckerei von F. Straub
1885.

Zur

Pathologischen Pigmentirung.

(Mit 3 Abbildungen.)

Inaugural-Dissertation

zur

Erlangung der Doctorwürde in der Medicin, Chirurgie u. Geburtshülfe

der medicinischen Fakultät

der Ludwigs-Maximilians-Universität zu München

unter dem Präsidium des

Herrn Prof. Dr. Otto Bollinger

vorgelegt von

Wilhelm Prausnitz
approb. Arzt.

MÜNCHEN
Akademische Buchdruckerei von F. Straub
1885.

Digitized by the Internet Archive
in 2026

https://archive.org/details/IA41554606_0140

Bei Betrachtung der einzelnen Kapitel der allgemeinen Pathologie unter besonderer Berücksichtigung der historischen Entwickelung derselben, fällt es auf, dass die auf den verschiedenen Gebieten gemachten Fortschritte sehr ungleiche sind. Während in einzelnen Theilen die in den letzten Jahren gewonnenen Resultate deutlich erkennen lassen, dass viele Mühe und Arbeit nicht erfolglos gewesen, dass wir durch sie der wahren Erkenntniss der Ursachen und des Verlaufs der betreffenden pathologischen Verhältnisse um vieles näher gekommen sind, gibt es andrerseits wieder noch eine leider nur allzugrosse Gruppe von Krankheitsprocessen, deren Erklärung den forschenden Aerzten so gut wie gar nicht gelungen ist. Der Grund hierfür ist einmal darin zu suchen, dass es das praktische Bedürfniss erheischt hat, sich gewissen Gebieten mit grösserer Energie und angestrengterem Fleiss zuzuwenden, sodann ist die noch nicht weit genug fortgeschrittene Ausbildung verschiedener mit der Medizin indirekt zusammenhängender Wissenschaften die Ursache gewesen, dass Wollen und Können nicht immer gleichen Schritt gehalten haben. Da die Zeiten vorüber sind, in denen

der forschende Anatom, der systematische wie der pathologische, zu seinen Arbeiten nur mit dem Secirmesser und dem Mikroskop genau bekannt zu sein brauchte, da wir heutzutage auch mit einer ganzen Reihe von Hülfswissenschaften vertraut sein müssen, ist der Erfolg der meisten Arbeiten nicht zum geringsten Theile davon abhängig, ob diese Wissenschaften so weit vorgeschritten, ob die von ihnen gefundenen Thatsachen so sicher gestellt, dass wir uns derselben zur Erklärung pathologischer Verhältnisse rückhaltlos bedienen können. Dazu kommt, dass trotz der auf klarer Erkenntniss der bedeutenden Leistungen unserer Wissenschaft beruhenden Munificenz der Behörden nur sehr wenige pathologische Institute derart eingerichtet sind, dass das Studium und die Erforschung vieler pathologischer Verhältnisse nach allen Richtungen hin in gewünschter Weise ermöglicht ist. Wir dürfen eben nicht vergessen, welch' bedeutende Fortschritte alle Theile der Naturwissenschaften, besonders die Medicin in den letzten Jahrzehnten gemacht haben, eine Thatsache, die um so mehr Bewunderung verdient, wenn man bedenkt, dass erst jetzt etwa 40 Jahre verflossen, seit dem berühmten Physiologen Purkinje[1]) die Mittel zur Errichtung des ersten physiologischen Instituts in Deutschland bewilligt wurden. Kein Wunder also,

1) Cf. Du Bois Reymond. Der Physiologische Unterricht sonst und jetzt. Rede bei Eröffnung des Neuen Physiol. Instituts der kgl. Friedrich Wilhelms-Universität zu Berlin. 1878 pg. 12.

wenn verschiedene Theile der Pathologie noch nicht genügende Fortschritte gemacht haben, da zur Klärung vieler pathologischer Vorgänge vor allem ein bestimmter Grad der Entwickelung der physiologischen Untersuchungsmethoden nothwendig ist. Dass dieser Grad noch lange nicht erreicht ist, sieht man bei Betrachtung der tiefen Kluft, welche auch heute noch organische und physiologische Chemie scheidet und die leider nur an wenigen Punkten überbrückt ist.

Wir werden daher gerade in den Kapiteln der allgemeinen Pathologie grosse Lücken finden, welche nur mit Hülfe der physiologischen Chemie erfolgreich bearbeitet werden können.

Einer dieser Abschnitte ist der über die Pigmentbildung im thierischen Körper und er wird erst dann in wünschenswerther Weise gefördert werden, wenn es gelingen wird, mit Hülfe neuer Methoden die einzelnen Pigmente in jedem Falle rein darzustellen und ihre chemische Zusammensetzung durch präcisere Analysen genau zu erkennen. Ist dies geschehen, so wird auch die Beantwortung der Frage über die Entstehung eines jeden Pigments eine leichtere werden; aber erst von der Lösung dieser Frage ist die Möglichkeit abhängig, dieses schwierige Kapitel von einem einheitlichen Gesichtspunkte betrachten und jeden einzelnen Fall in seine bestimmte Kategorie einordnen zu können.

Es ist daher natürlich, dass bisher die verschiedenen Lehrbücher bei Eintheilung dieses Abschnittes nicht übereinstimmen.

Chiari[1]) hält es für am zweckmässigsten, „die pathologischen Pigmentationen nach der vermuthlichen, aber durchaus nicht in allen Fällen sicher zu stellenden Genese des Pigments einzutheilen und kann man auf diese Weise 4 Arten von pathologischer Pigmentation unterscheiden,

1. die pathologische Pigmentation durch Blutpigment,
2. die pathologische Pigmentation durch Gallenpigment,
3. die pathologische Pigmentation durch Fettpigment,
4. die pathologische Pigmentation durch aus dem Protoplasma auf metabolischem Wege entstandenes Pigment."

Ziegler[2]) unterscheidet nur:

1. die hämatogene Pigmentbildung,
2. Pigmentirung durch Gallenfarbstoffe,
3. Pigmentirung der Gewebe durch Stoffe, welche aus der Aussenwelt stammen.

v. Recklinghausen[3]) bespricht in dem sehr ausführlichen Kapitel über die pathologische Pigmentirung alle möglichen Pigmentarten ohne sie in bestimmte Kathegorien zu theilen.

---

1) Real-Encyklopädie der Gesammten Heilkunde. Medicinisch Chirurgisches Handwörterbuch für prakt. Aerzte. 1882. Bd. X pg. 644.

2) Lehrbuch der Allgemeinen pathologischen Anatomie 1882. I. Theil. pg. 101.

3) Handbuch der Allgemeinen Pathologie des Kreislaufs und der Ernährung. 1883. pg. 426.

Perls[1]), welcher durch einige werthvolle Arbeiten[2]) die Frage über die Pigmentbildung in mancher Hinsicht gefördert, glaubt für dieselbe folgende Entstehungsursachen annehmen zu können:

1. Umwandlung von Blutfarbstoff,
2. Imbibition mit Galle,
3. Hineindringen von Chorioideal- und Geschwulstpigment in andere Gewebe,
4. Hineindringen gefärbter Substanzen in den Organismus von aussen her,
5. fettige Umwandlung der Gewebe,
6. Pigmentbildende Thätigkeit des Zellenprotoplasma.

Es ist dies die einzige Eintheilung, welche bei möglichster Berücksichtigung aller vorhandenen Thatsachen sich nicht auf eine Aufzählung derselben beschränkt, sondern diese von einem einheitlichen Gesichtspunkte zusammenzufassen sucht. —

Von allen Pigmentbildungen sind die unter 1, 2 und 4 genannten am genauesten erforsaht, während man über die zu den Gruppen 3, 5 und 6 zu zählenden nur sehr wenig Positives weiss. Es mag dies vielleicht darauf beruhen, dass bei den einschlägigen Untersuchungen die chemische Analyse der betreffenden Pigmente in den meisten Fällen ganz ausser

1) Lehrbuch der Allgemeinen pathologischen Anatomie und Pathogenese 1877 pg. 216.

2) Nachweis von Eisen in gewissen Pigmenten. Virchow's Archiv Bd. 39 pg. 42. — Ueber den Nachweis von Eisen in verschiedenen Pigmenten. Journal für prakt. Chemie 1868. Bd. XXI.

Betracht gelassen wurde, wodurch man auf eines der sichersten Mittel, über die Entstehung derselben klar zu werden, verzichtete.

Verfasser hat es daher als eine sehr dankbare Aufgabe betrachtet, 2 hieher gehörende abnorme und seltene Pigmentirungen bei Thieren einer chemischen und histologischen Untersuchung zu unterwerfen und sollen die dabei gefundenen Resultate im Folgenden kurz zusammengestellt werden.

Fall I.

Melanosarkom der Arachnoidea

(mittlere Schädelgrube links), offene Fontanellen, Deformität des Schädels, Melanämie, melanotische Leber, Lunge, Endocard und intramuskuläres Bindegewebe.

Vorstehende pathologische Veränderungen wurden bei einem 30 Tage alten Kalbe männlichen Geschlechts gefunden. Die Organe wurden seiner Zeit von Herrn Bezirksthierarzt Brell in Mindelheim (Schwaben) der kgl. Thierarzneischule zu München zur Untersuchung überwiesen und sind nach derselben in gewöhnlichem Weingeist aufbewahrt worden, wesshalb jetzt ein grosser Theil derselben zur mikroskopischen Untersuchung nicht mehr zu verwerthen war; von diesen konnten nach längerer Härtung in absolutem Alkohol und darauf folgender Einbettung in Paraffin, nur noch Leber und intramuskuläres Bindegewebe unterzogen werden.

Der melanotische Leberschnitt bietet folgendes Bild unter dem Mikroskop. Ueber das ganze Gesichtsfeld ist der Form und Farbe nach zweierlei Pigment zerstreut, erstens ein sehr dunkles in grösseren, unregelmässigen Schollen geformtes, welches sich fast ausschliesslich in den interlobulären Gefässen findet, oder auch um diese herum liegt und dann in die Acini hineinreicht. Um dieses gruppirt liegt das zweite aus kleinen, hellbraunen stark lichtbrechenden Kügelchen bestehende. Der Anordnung nach könnte man glauben, dass das feinkörnige Pigment sich etwa wie bei der Krystallisation die kleinen Krystalle verhalten, welche an die grösseren centralen anschiessen, um dann mit diesen sich zu verbinden. Auch wäre es möglich, dass das in zweiter Linie geschilderte, eine Vorstufe des ersteren ist, welches sich durch unbekannte chemische Zersetzungen vielleicht Oxydation nach der Ablagerung im Organismus in das erstere umbildet. Ausserdem ist das feinkörnige Pigment noch über das ganze Gesichtsfeld zerstreut in den Leberzellen eingelagert, wobei es jedoch den Kern immer frei lässt. In den centralen Lebervenen ist Pigment nirgends nachzuweisen, was möglicherweise in der Präparationsmethode seine Ursache hat, da nach Arnstein[1]) ein solcher Befund nur bei ganz frisch untersuchten Fällen zu constatiren ist.

1) Bemerkungen über Melanämie und Melanose. Virchow's Archiv Bd. 61 pg. 494.

Die Pigmentanordnung im intramuskulären Bindegewebe zeigt ein ganz homologes Verhalten. Man sieht auch hier das gröbere, dunkle, schollige Pigment in dichten Mengen besonders um die Gefässe herumgelagert, um dieses dann das hellere feinkörnige gruppirt. Vergleiche Abbildung 1.

Die Pigmentablagerung folgt den die Muskelbündel trennenden Bindegewebsscheiden und hat auch an einigen Stellen die Muskelfibrillen auseinandergedrängt, etwa wie in die Muskelsubstanz eingelagerte, verkalkte Trichinen; die Muskelzellen sind jedoch stets frei. —

Um die Natur des Pigments kennen zu lernen, wurde dasselbe auf chemischem Wege, wie folgt, untersucht.

Etwa 25 gr der Leber werden fein zerkleinert, sorgfältig ausgewaschen, wobei das Wasser nur schwach milchig getrübt wird, aber keinen Farbstoff aufnimmt. Die Substanz wird darauf mit circa 20 ccm einer genau 1% reinen Salzsäurelösung übergossen und über Nacht stehen gelassen. Am nächsten Tage wird filtrirt; das Filtrat ist trüb, etwas gelblich gefärbt und giebt folgende Reaktionen:

1. Zusatz von Ferrocyankalium bildet sofort einen blauen Niederschlag.
2. Zusatz von einigen Tropfen Schwefelcyankalium bewirkt Rothfärbung die auf a) Zusatz von essigsaurem Natron verschwindet, b) beim Zusatz von Aether in den Aether mit übergeht.
3. Bei Zusatz von Schwefelammonium entsteht ein schwarzer Niederschlag.

Aus diesen Reaktionen geht hervor, dass in der Substanz Eisenoxyd enthalten, welches in die Salzsäurelösung übergegangen ist. —

Der Rückstand wird mit 1% kohlensaurem Natron übergossen und 2 Tage stehen gelassen — bei Zimmertemperatur dann filtrirt; das Filtrat ist von etwas trüber, gelber Farbe. Bei der spectralanalytischen Untersuchung, welche mit einem genau eingestellten Spectralapparat vorgenommen wird, lassen sich, trotz wiederholter Veränderung der Schichtendicke, Absorptionsstreifen nicht nachweisen.

Der Rückstand wird mit der 1% $Na_2 CO_3$ Lösung so lange ausgezogen, bis diese klar bleibt und darauf mit 1% Natronlauge übergossen und nach 24 Stunden filtrirt. Das Filtrat hat eine dunkelgelbe Farbe; die mit demselben vorgenommene spectralanalytische Untersuchung hat wiederum negativen Erfolg. Eine Vermischung des alkalischen Filtrats mit Aethyläther, Chloroform und Amylalkohol lässt diese Reagentien klar, auch bei späterem Zusatz von Salzsäure bis zur stark stark sauren Reaktion, nimmt keines derselben den Farbstoff auf. Gallenfarbstoffe lassen sich in der Flüssigkeit mit der Gmelin'schen Probe nicht nachweisen. Der nach obiger Behandlung zurückbleibende Rückstand ist ein schwarzes Pulver, welches sich auch in heisser Natronlauge und Salzsäure nicht löst; nach dem Glühen im Platintiegel tritt bei Zusatz von Salpetersäure und Schwefelcyankalium die Eisenreaktion nicht ein.

Aus dieser Untersuchung können wir als sicher

annehmen, dass in dem Organ Eisen, wahrscheinlich als phosphorsaures Eisen vorhanden ist Ferner haben wir gefunden, dass sowohl das kohlensaure Natron, wie die Natronlauge Farbstoffe ausgezogen haben, welche weder bekannte Abkömmlinge des Blutfarbstoffes sind, noch zu den Gallenfarbstoffen gehören und glauben wir daher die Behauptung aufstellen zu können, dass das im vorliegenden Falle untersuchte Pigment aus einer Reihe von Verbindungen besteht und nach dem reichlichen Eisengehalt zu schliessen, vom Blutfarbstoff möglicherweise abstammt.

Fall II.

Melanosarkom einer Rindslunge.

Das Präparat stammt von einem sonst völlig gesunden Thier und ist einmal interessant wegen der grossen Seltenheit dieser Erkrankung bei Rindern, wie überhaupt bei Thieren, sodann wegen der eigenartigen Beschaffenheit der Geschwulst, auf welche weiter unten näher eingegangen werden soll.

Der Tumor ist etwa von der Grösse einer Kinderfaust und liegt circa 3 cm unterhalb der Lungenspitze. Von dem übrigen gänzlich pigmentfreien Lungengewebe ist er durch eine mit der Umgebung nur leicht verwachsene Bindegewebskapsel getrennt, so dass er sich aus der Lunge wie ein gekochtes Ei aus seiner Schale schälen lässt. Da das Sarkom aus einer Summe einzelner ergriffener Lobuli besteht,

ist seine Oberfläche der Lungenstruktur gemäss nicht glatt sondern gekantet. Figur 2 gibt das makroskopische Bild der Geschwulst, Figur 3 zeigt einen Schnitt bei 100facher Vergrösserung und zwar so, dass der obere Theil des Gesichtsfelds von dem Tumor eingenommen wird, während der untere Abschnitt einem normalen, pigmentfreien Lungenläppchen angehört. Zwischen beiden sieht man die stark pigmentirte schon oben erwähnte bindegewebige Kapsel, neben welcher das zu dem normalen Lobulus gehörige Bindegewebe sich befindet. Was die Struktur des Tumors betrifft, so ist besonders hervorzuheben, dass wir es nicht mit der gewöhnlichen Form des Melanosarkoms zu thun haben; während nämlich einzelne Theile der Geschwulst den ganz normalen Bau der Lunge zeigen und sich nur durch die bedeutenden Pigmentablagerungen von normalem Lungengewebe auszeichnen, ist an anderen Stellen die sarkomatöse Natur klar sichtbar; es sind an diesen grosse Mengen kleiner Zellen zwischen wenig Bindegewebe angeordnet; die Grösse der Sarkomzellen ist nicht durchweg die gleiche, neben kleineren runden kommen auch grössere unregelmässig conturirte vor. — Das Pigment besteht aus grossen sehr dunklen Schollen, um welche herum ein feineres, stark lichtbrechendes, körniges, von bräunlicher Farbe gelagert ist — Zur mikrochemischen Untersuchung desselben wurde folgendes Verfahren angewandt. Ein in absolutem Alkohol gehärtetes Organstückchen wurde eine halbe Stunde in Alkohol und Chloroform gelegt, darauf

wieder eine halbe Stunde in Chloroform allein in den Brütofen — 40° C. — gestellt. Hierauf kam es in eine Mischung von Chloroform und Paraffin, in der es einige Stunden im Brütofen stehen blieb, um dann in Paraffin eingebettet zu werden. Die Paraffinschnitte wurden nun mit einer Lösung von 3 Theilen Hühnereiweiss und 1 Theil Glycerin auf Objektträger aufgeklebt, auf 50° erhitzt, wobei das Eiweiss gerann und die Schnitte am Objektträger befestigte. Das Paraffin wurde jetzt mit Terpentinöl, dieses mit Alkohol ausgezogen, der Alkohol durch längeres Liegen in Wasser entfernt. Die auf diese Weise hergestellten Präparate konnten nun einer der nachher zu beschreibenden chemischen analogen Untersuchung unterworfen werden, wobei die Pigmentveränderungen unter dem Mikroskop bei schwacher Vergrösserung deutlich sichtbar waren. —

Die Schnitte wurden zunächst eine Zeit lang in 1% Salzsäurelösung gelegt; die Lösung mit Filtrirpapier abgesogen gab bei Zusatz von Ferrocyankalium eine blaue Färbung des Filtrirpapiers, ein Beweis, dass Eisen aus dem Präparat ausgezogen war. Liess man die Blutlaugensalzlösung direkt unter dem Mikroskop zufliessen, so konnte man mit demselben eine Blaufärbung nur undeutlich wahrnehmen; die eingetretene Eisenreaktion sah man genauer, wenn man das Präparat gegen das Licht hielt. Eine Veränderung des Pigments durch die Salzsäure war unter dem Mikroskop nicht zu bemerken, sie trat jedoch bald ein, wenn man dem nach der Behandlung

mit Salzsäure ausgewaschenen Schnitt eine Lösung von einprocentigem kohlensaurem Natron zusetzte. Nach einiger Zeit wurde dann das kleinkörnige Pigment heller und verschwand schliesslich ganz, was man bei genügend langem Zufluss von $Na_2\ CO_3$ an einigen Stellen genau constatiren konnte; gleichzeitig wurden die Ränder des haufenweise angeordneten schwarzen Pigments bräunlich. Setzte man nun einprocentige Natronlauge hinzu, so wurde die Aufhellung immer deutlicher; es blieben jedoch auch nach längerem Aufenthalt in der NaOH-Lösung in der Mitte der Pigmentgruppen immer noch völlig unveränderte dunkele Stellen zurück. Mit diesem Verhalten im Einklang stehen die Resultate der chemischen Untersuchung, welche wir hier folgen lassen.

Circa 20 gr des pigmentirten Organs werden fein zerkleinert nach sorgfältiger Auswaschung mit destillirtem Wasser mit reiner 1 % Salzsäurelösung übergossen und über Nacht stehen gelassen. Am nächsten Tage wird filtrirt; die Organstückchen sehen unverändert aus, das Filtrat ist etwas trüb und zeigt folgende Reaktionen:

1. Zusatz von Ferrocyankalium giebt blauen Niederschlag;
2. Zusatz Schwefelcyankalium rothe Färbung, die bei Zusatz von Aether in den Aether übergeht, bei Zusatz von essigsaurem Natron schwindet;
3. Zusatz von Schwefelammonium erzeugt einen schwarzen Niederschlag.

Hieraus geht hervor, dass in dem salzsauren Organauszug Eisenoxyd vorhanden ist. —

Der Rückstand wird mit 1 % Lösung von kohlensaurem Natron übergossen und nach 2 Tagen filtrirt; das Filtrat ist trotz wiederholter Filtration durch Doppelfilter trüb von bräunlicher Farbe. Die spectralanalytische Untersuchung ergiebt keine Absorptionsstreifen. Nachdem der Rückstand mit $Na_2 CO_3$ so lange behandelt, bis dasselbe keinen Farbstoff mehr aufnimmt und daher die Lösung beim Filtriren farblos abläuft, wird er mit einer 1 % Natronlaugen-Lösung begossen und nach 24 stündigem Stehen filtrirt. Das Filtrat ist von dunkelbrauner, nicht ganz klarer Farbe und lässt bei einer Schichtdicke von etwa 1 cm kein Licht mehr durch. Die spectralanalytische Untersuchung, welche in dünneren Schichten und in dickeren nach Verdünnung des Auszugs vorgenommen wird, hat negativen Erfolg. Mit Aethylaether, Chloroform, Amylalkohol successive ausgeschüttelt, erst in alkalischer Lösung, dann unter Zusatz von Salzsäure bis zur sauren Reaktion, geht der Farbstoff in diese Reagentien nicht über. Ebenso zeigt er nicht die Reaktion auf Gallenfarbstoffe bei Gmelin'scher Probe. Der jetzt noch im Filter befindliche Rückstand hat Pulverform und ist von schwarzer Farbe. Er löst sich weder in 1 % Na OH noch in 1 % HCl bei längerem Digeriren auf dem Wasserbade; im Platintiegel geglüht zeigt er nach Zusatz von Salpetersäure und Schwefelcyankalium schwache Rothfärbung. Dieselben Resultate fanden sich bei

Anwendung von ½ procentiger Essigsäure statt der 1 procentigen Salzsäurelösung.

Wir müssen daher gerade wie bei Fall I annehmen, dass in dem untersuchten Pigment Eisen und 3 Farbstoffe enthalten sind, von denen der eine in 1% Na_2CO_3, der andere in 1% NaOH, der dritte in diesen beiden Lösungen nicht löslich ist, dass ferner diese Farbstoffe keine bekannten Abkömmlinge des Blutfarbstoffs sind, da letztere sich durch sehr deutliche Absorptionsspectra auszeichnen und dass sie endlich auch zu den Gallenfarbstoffen nicht gehören; die Möglichkeit, dass sie vom Blutfarbstoff abstammen, ist jedoch bei dem verhältnissmässig hohen Eisengehalt, den die verschiedenen Proben zeigten, nicht auszuschliessen.

Ich stehe mit diesen Befunden vereinzelt da, wenigstens habe ich in der Literatur keine Angaben gefunden, aus denen ich schliessen konnte, dass andere Forscher bei ähnlichen Untersuchungen zu denselben Resultaten gekommen sind. Der Hauptgrund hiefür liegt wohl darin, dass die meisten Untersucher auf die chemische Analyse verzichtet haben und das bei Melanosen von ihnen gefundene Pigment für Melanin erklärten, ohne über dessen Beschaffenheit nähere Mittheilungen zu machen.

Stellt man die wenigen bisher über Melanin gemachten Untersuchungen zusammen und vergleicht die bei den betreffenden Analysen gefundenen Werthe, so findet man, dass bisher alle Forscher, welche sich mit der genauen chemischen Zusammensetzung, d. h. mit

dem Mengenverhältniss der einzelnen Elemente beschäftigten, von einander abweichende Resultate bekommen haben, woraus man schliessen muss, dass in den verschiedenen Fällen verschiedene Stoffe als Objekte für die Untersuchung gedient haben.

Die im Handbuch der organischen Chemie von Beilstein 1883 gemachten Angaben sind folgende:

„Melanin. Vorkommen: Als Ueberzug auf der Choroidea des Auges. Scherer Annalen der Chemie und Pharmacie 1841. Darstellung: Von der mit Wasser gewaschenen Choroidea, wird das Pigment mit einem feinen Pinsel, unter Wasser, abgestreift. Den abgesetzten Farbstoff filtrirt man durch Leinwand, trocknet ihn und behandelt ihn mit Alkalien und Aether. Das noch 9,8 % Asche enthaltende Melanin hielt nach Abzug der Asche C = 56,9 % H = 6,0 % N = 13,8 %.

Für das aus den schwarzen Knoten eines melanotischen Krebses ausgeschiedene Melanin fand Dressler (Jahresbericht von Kopp und Liebig) 1866 pag. 722 die Formel $C_9 H_{10} N_2 O_4$; es war unlöslich in $CHCl_3$ CS_2 und schwefelsäurehaltigem Alkohol, quoll in Wasser auf und löste sich in ätzenden und kohlensauren Alkalien.

Der schwarze Farbstoff der dunklen Haare und Vogelfedern entspricht nach dem Reinigen durch alkoholisches Ammoniak und verdünnte Schwefelsäure der Formel $C_{18} H_{16} N_2 O_8$ (Hodghinson, Sorby. J. 1876 pag. 936). Derselbe wird von verdünnten Säuren und Alkalien nicht verändert. Brom

wirkt ein unter Bildung mehrerer Verbindungen, von denen eine im Wasser löslich ist und ein charakteristisches Absorptionsspektrum zeigt."

Landois [1]) rechnet das Melanin zu den Nhaltigen Farbstoffen, welche von unbekannter Constitution nur bei Thieren vorkommen. „Nach Hosaeus hat es eine Zusammensetzung von C_{44} H_3 $N_{9,9}$ $O_{42,6}$ und findet sich theils in Epithelien (Choroidea, Iris, tiefe Epidermiszellen der farbigen Racen) theils in Bindegewebskörperchen (Lamina fusca der Choroidea)."

Kruckenberg's [2]) Ansicht geht dahin, dass die Melanine — er spricht nicht von einem Melanin — Melanoide und Lipochromoïde möglicherweise die Zwischenstufen zwischen Lipochromen und Hämglobin bilden; wie aus der beigegebenen Tabelle über die Beziehungen des Hämoglobins zu den Gallenfarbstoffen und Lipochromen ersichtlich, denkt er sich die Melanine aus Oxyhaemoglobin bei Licht- und Sauerstoffmangel in lebenden Geweben entstanden; eine Hypothese, deren Begründung ich in den mir zur Verfügung stehenden Arbeiten dieses Autors nicht finden konnte.

Fasst man alle obigen Literaturangaben zusammen, so sieht man, dass dem Melanin oder besser den Melaninen ein einheitlicher Begriff nicht zu Grunde liegt und dass man unter Melaninen alle bisher zu wenig untersuchten und in ihrer chemischen Zusam-

1) Lehrbuch der Physiologie des Menschen 1883, pg. 475.

2) Grundzüge einer vergleichenden Physiologie der Farbstoffe und der Farben. II. pg. 102 (20).

mensetzung so gut wie gar nicht erforschten schwarzen Farbstoffe des thierischen Organismus zu verstehen hat[1]).

Bei den von uns untersuchten Fällen war es wegen Mangel an Material bisher nicht möglich, die Elementar- und anderweitigen Analysen der einzelnen Farbstoffe auszuführen; dennoch glaubten wir die Resultate der chemischen Untersuchung der Organe anführen zu müssen, weil die dabei gefundenen Thatsachen für die Beurtheilung unserer Fälle, wie für die der ganzen Pigmentfrage nicht ohne Werth sind.

Die Schlüsse endlich, welche wir aus unseren Untersuchungen unter gleichzeitiger Berücksichtigung der bisherigen Arbeiten über pathologische Pigmentirung speciell Melanosen zu ziehen uns berechtigt fühlen, sind in kurzem folgende:

1. Die bei Melanämie, Melanose u. s. w. vorkommenden Pigmente werden nicht von einem einzigen Farbstoff gebildet.
2. Melanin ist keine chemisch genau bestimmte Verbindung, sondern nur ein Sammelbegriff für die die normalen und pathologischen Pigmente bildenden Stoffe.
3. Der Ursprung der die pathologischen Pigmentirungen erzeugenden Farb-

1) Vergl. Tappeiner. Untersuchung pigmentirter Knochen vom Schweine. Sitzungsberichte der Gesellschaft für Morphologie und Physiologie in München. 1885. I. pg. 38.

stoffe ist nicht bekannt, die Abstammung derselben vom Blutfarbstoff jedoch wahrscheinlich.

4. Eine Klärung der Pigmentfrage ist nur auf Grund gemeinsamer chemisch-physiologischer und pathologisch-histologischer Untersuchungen zu erwarten und von der Möglichkeit abhängig, die unter dem Collektivnamen „Melanin" gedachten Farbstoffe in genügenden Mengen chemisch rein darzustellen. —

Am Schluss dieser Arbeit sei es mir noch gestattet, meinem hochverehrten Chef, Herrn Professor Bollinger, sowie Herrn Professor Tappeiner für die Ueberlassung des Materials und die Unterstützung bei der Ausführung der histologischen und chemischen Untersuchungen meinen ergebensten Dank auszusprechen.

München, den 25. Juli 1885.

Wilhelm Prausnitz.

Literatur-Verzeichniss.

Virchow: Die pathologischen Pigmente. Virchow's Archiv. Bd. I, pg. 379.

Langhans: Beobachtungen über Resorption der Extravasate und Pigmentbildung in denselben. Virchow's Archiv Bd. 49, pg. 66.

Arnstein: Bemerkungen über Melanämie und Melanose. Virchow's Archiv Bd. 61, pg. 494.

Gussenbauer: Ueber die Pigmentbildung in melanotischen Sarkomen und einfachen Melanomen der Haut. Virchow's Archiv Bd. 63, pg. 322.

Hecht: Ueber das Vorkommen von Eisenoxydhydrat nach stattgehabten Extravasationen. Inaug.-Dissert. Würzburg 1880.

Perl's Nachweis von Eisenoxyd in gewissen Pigmenten. Virchow's Archiv Bd. 39, pg. 42.

Kruckenberg: Grundzüge einer vergleichenden Physiologie der Farbstoffe und der Farben.

v. Recklinghausen: Handbuch der Allgemeinen Pathologie des Kreislaufs und der Ernährung.

Landois: Lehrbuch der Physiologie des Menschen.

Eulenburg: Realencyklopädie der gesammten Heilkunde.

Sitzungsberichte der Gesellschaft für Morphologie und Physiologie in München. 1885, I. Heft.

Du Bois-Reymond: Der Physiologische Unterricht sonst und jetzt. 1878.

Kulenkamp: Ueber den Nachweis von Eisen in verschiedenen Pigmenten. Inaug.-Dissert. Würzburg 1868.

Kelsch: Contribution à l'Anatomie Pathologique des Maladies Pulustres Endémiques.

Archives de Physiologie Normale et Pathologique. Paris 1875, pg. 690.

Perls: Lehrbuch der Allgemeinen pathologischen Anatomie und Pathogenese.

Ziegler: Lehrbuch der Allgemeinen und Speciellen pathologischen Anatomie und Pathogenese.

Figur 1.

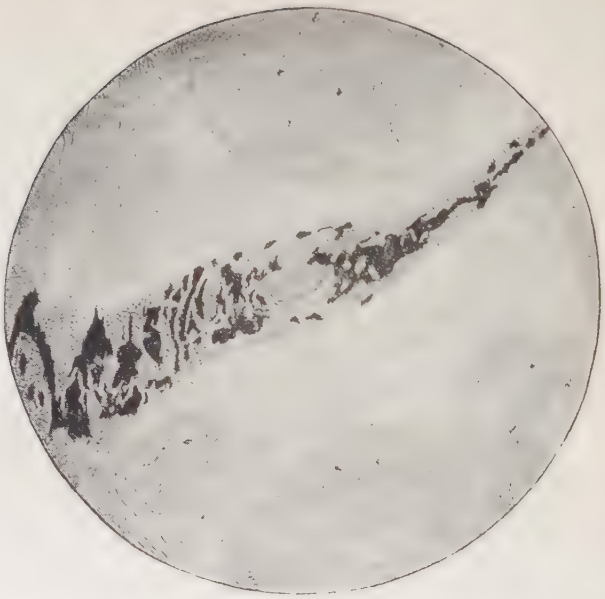

Pigmentablagerung im intramuskulären Bindegewebe eines Kalbes

Figur 2.

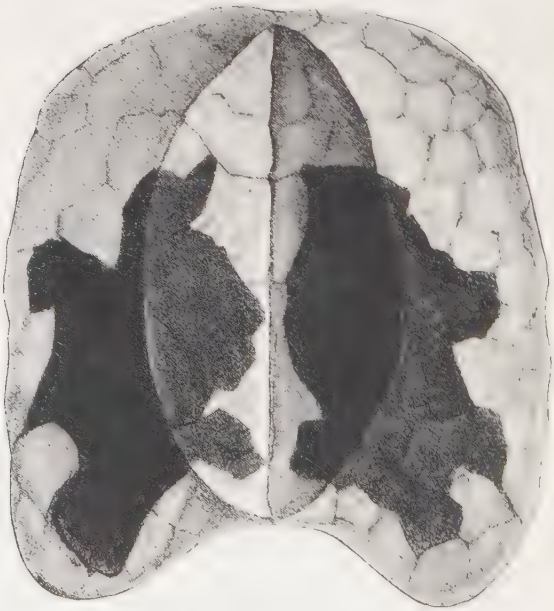

Melanosarkom einer Rindslunge.

Figur 3.

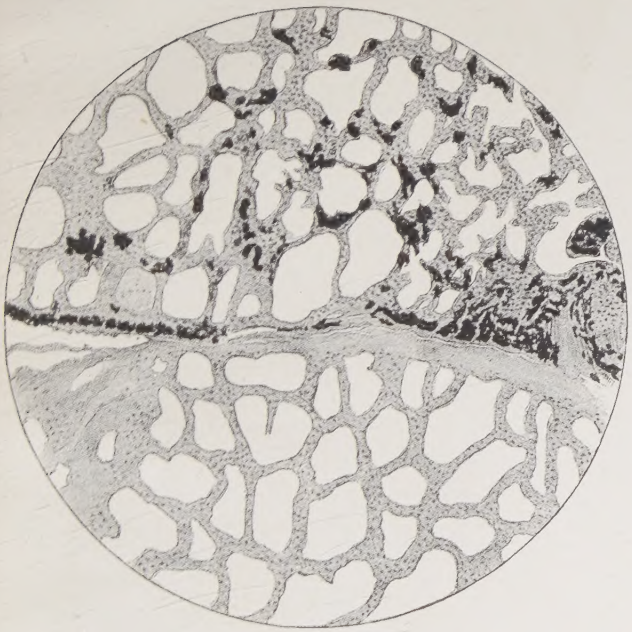

Melanosarkom der Lunge (Grenzschicht).